HAUTKREBS BEI INTERMEDIÄRER DOMINANT DYSTROPHER EPIDERMOLYSIS BULLOSA

Inhaltsverzeichnis:

1. Hautkrebsarten
   - 1.1. Basalzellkarzinom
   - 1.2. Melanom
   - 1.3. Plattenepithelkarzinom
2. Hautkrebs bei intermediärer dominant dystropher Epidermolysis bullosa
3. Früherkennung
   - 3.1. Hautbiopsie
4. Behandlung
   - 4.1. Operative Entfernung
   - 4.2. Weitere Behandlungsarten
5. Palliative Phase
6. Forschung

Diese Informationen ersetzen nicht eine Behandlung durch Ärztinnen/Ärzte und anderes medizinisches Personal!

1. Hautkrebsarten

Jede Hautzelle enthält die DNA eines Menschen. Diese DNA ist der Bauplan der Hautzelle und bestimmt, wie sich die Zelle verhält, welche Stoffe sie produziert, wie sie sich teilt, wie sie wächst und wann sie abstirbt. Die DNA in den Hautzellen kann jedoch auch beschädigt werden, zum Beispiel durch UV-Strahlung oder durch Verletzungen der Haut, wie sie bei EB häufig auftreten. Wenn die DNA beschädigt wird, treten Reparaturmechanismen in Kraft, die den Schaden wieder beheben. Ist die Reparatur erfolgreich, ist die DNA wieder intakt, und die Funktion der Zelle bleibt unverändert. Kann die DNA jedoch nicht erfolgreich repariert werden, bleibt die Zelle dauerhaft verändert, und es kann sich eine Krebszelle entwickeln. Krebszellen zeichnen sich unter anderem dadurch aus, dass sie sich unkontrolliert vermehren und nicht absterben. So entstehen aus einzelnen veränderten Zellen immer mehr Krebszellen, und es bildet sich ein Tumor.

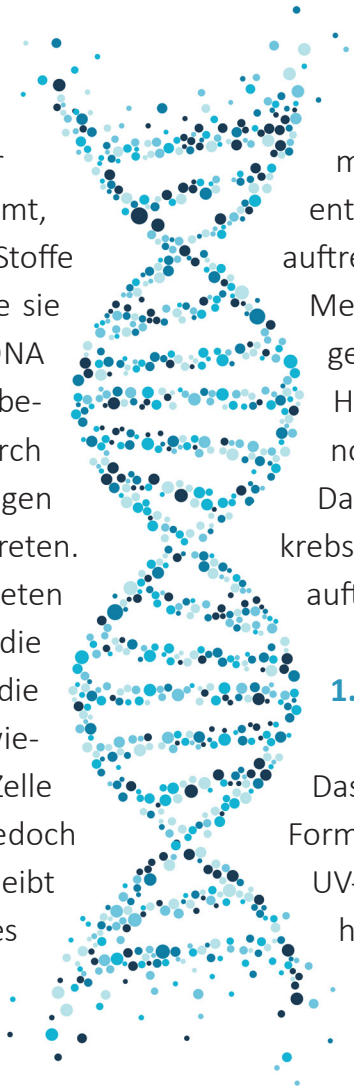

(c) art-skvortsova on iStock

Es gibt verschiedene Arten von Hautkrebs, die sich in mehreren Aspekten unterscheiden: in ihren Ursachen, ihrem Aussehen, ihrem Verhalten, der Art der Zellen, aus denen sie entstehen und ihrer Wahrscheinlichkeit, Metastasen zu bilden. Wenn Krebs Metastasen bildet, lösen sich Krebszellen von ihrem Ursprungsort und verbreiten sich über den Blut- oder Lymphkreislauf an andere Stellen des Körpers. Dadurch können Tumore auch an anderen Körperstellen entstehen. Die weltweit am häufigsten auftretenden Hautkrebsarten sind das Melanom (auch schwarzer Hautkrebs genannt) sowie die beiden weißen Hautkrebsarten, das Basalzellkarzinom und das Plattenepithelkarzinom. Daneben gibt es noch andere Hautkrebsarten, die jedoch deutlich seltener auftreten.

1.1. Basalzellkarzinom

Das Basalzellkarzinom ist die häufigste Form von Hautkrebs. Es wird meist durch UV-Strahlung verursacht und tritt daher am häufigsten an Körperstellen auf, die der Sonne am stärksten ausgesetzt sind, wie im Gesicht, am Nacken oder auf der Kopfhaut. Ein konsequenter Sonnenschutz ist die wichtigste Maßnahme, um das

Das Wichtigste in Kürze

Das Hautkrebsrisiko ist leicht erhöht und steigt mit zunehmendem Alter
Der bei DDEB auftretende Hautkrebs kann aggressiv sein und in seltenen Fällen schwerwiegende Folgen haben
Frühzeitige Erkennung und operative Entfernung sind die effektivsten Maßnahmen

Risiko für die Entstehung eines Basalzellkarzinoms zu verringern. Ein Basalzellkarzinom zeigt sich häufig als kleine, glänzende Beule auf der Haut oder auch als kleine Wunde oder Kruste, die nicht heilt. Es wächst langsam und metastasiert üblicherweise nicht. Nachdem ein Basalzellkarzinom entfernt wurde, ist in der Regel keine weitere Behandlung erforderlich, und der Hautkrebs gilt als geheilt.

1.2. Melanom

Das Melanom ist eine aggressive Form von Hautkrebs, die in den pigmentbildenden Zellen entsteht. Melanome zeigen sich daher oft als dunkle Flecken und entstehen häufig aus bereits bestehenden Muttermalen. Aus diesem Grund sollten Muttermale regelmäßig dermatologisch kontrolliert werden. Besondere Warnzeichen sind, wenn Muttermale asymmetrisch sind, aussehen, als würden sie auslaufen, an den Rändern unscharf begrenzt sind, mehrere Farben aufweisen oder sich im Laufe der Zeit verändern. Auch Melanome können durch UV-Strahlung verursacht werden, insbesondere Sonnenbrände in der Kindheit erhöhen das Risiko. Sie können jedoch auch ohne ersichtliche Ursache und an Stellen, die kaum Sonneneinstrahlung ausgesetzt sind, entstehen. Wenn Melanome nicht frühzeitig behandelt werden, können sie metastasieren. Es ist daher besonders wichtig, sie früh zu erkennen und zu behandeln.

Melanome können EB-Nävi sehr ähnlich sehen. EB-Nävi sind Pigmentveränderungen, die bei einigen Formen von Epidermolysis bullosa (EB) auftreten. Sie entstehen häufig an Stellen, an denen Blasen abgeheilt sind, ähneln Muttermalen und können sich in Größe und Form verändern. EB-Nävi sind an sich ungefährlich. Da sie jedoch Melanomen ähnlich sehen können, sollten sie regelmäßig kontrolliert werden, um sicherzustellen, dass es sich tatsächlich um Nävi und nicht um ein Melanom handelt.

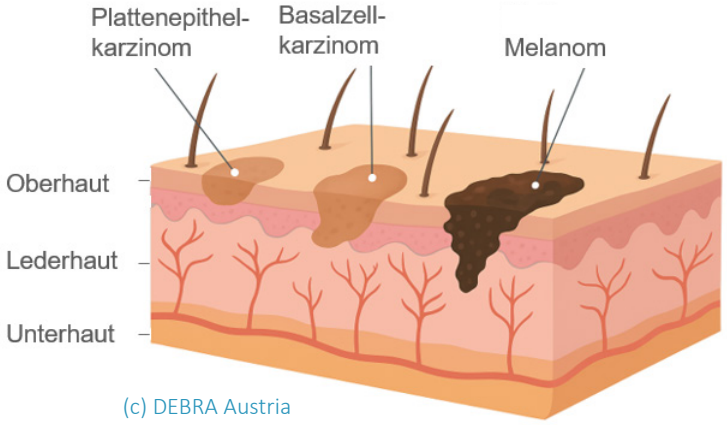

(c) DEBRA Austria

1.3. Plattenepithelkarzinom

Das Plattenepithelkarzinom ist eine Form von Hautkrebs, die in den Zellen der obersten Hautschicht entsteht. Wie das Basalzellkarzinom wird auch das Plattenepithelkarzinom häufig durch UV-Strahlung verursacht und tritt daher besonders an Körperstellen auf, die viel Sonnenlicht ausgesetzt sind. Wenn Plattenepithelkarzinome jedoch bei EB auftreten, sind meist andere Faktoren verantwortlich, und UV-Strahlung spielt nur eine untergeordnete Rolle. Plattenepithelkarzinome zeigen sich häufig als raue, schuppige Stellen, Krusten oder Wunden. Treten sie an bereits bestehenden Wunden auf, können sie von normalen Wunden oder Krusten schwer zu unterscheiden sein. Plattenepithelkarzinome können sich rasch in

tiefere Hautschichten und das umliegende Gewebe ausbreiten. In einigen Fällen können sie auch metastasieren. Daher ist eine frühzeitige Erkennung und Behandlung entscheidend.

Prinzipiell kann bei allen Formen von EB, genauso wie bei hautgesunden Personen, Hautkrebs auftreten. Bei einigen EB-Formen ist das Hautkrebsrisiko nicht höher als in der Allgemeinbevölkerung. Auch bei diesen Formen sollte, wie bei hautgesunden Personen, auf konsequenten Sonnenschutz und regelmäßige Hautkontrollen geachtet werden, um das Risiko zu reduzieren und Hautkrebs frühzeitig zu erkennen. Bei manchen Formen von EB ist das Hautkrebsrisiko erhöht. Einige EB-Formen gehen mit einem moderat bis stark erhöhten Risiko eines Plattenepithelkarzinoms einher, andere mit einem geringfügig erhöhten Risiko eines Basalzellkarzinoms oder eines Melanoms. Da sich das Hautkrebsrisiko je nach EB-Form deutlich unterscheidet, sollten Sie in diesem Kapitel besonders darauf achten, ausschließlich die Informationen zu der EB-Form zu lesen, die für Sie relevant ist.

2. Hautkrebs bei intermediärer dominant dystropher Epidermolysis bullosa

Bei intermediärer dominant dystropher EB (DDEB) ist das Risiko, ein Plattenepithelkarzinom zu entwickeln, leicht erhöht. Dieser Hautkrebs tritt bei einigen Betroffenen im Laufe ihres Lebens auf. Wenn ein Plattenepithelkarzinom auftritt, kann es in seltenen Fällen eine schwerwiegende Begleiterscheinung darstellen. Eine frühzeitige Erkennung und Behandlung ist daher besonders wichtig. Das Risiko steigt mit zunehmendem Alter, weshalb Kontrollen mit fortschreitendem Alter häufiger durchgeführt werden sollten. Zusätzlich ist das Risiko ein Melanom zu entwickeln leicht erhöht. Bei Personen mit intermediärer DDEB kommt es etwas häufiger zum Auftreten eines Melanoms als bei hautgesunden Personen. Bei den allermeisten Betroffenen tritt jedoch im Laufe ihres Lebens kein Melanom auf.

Die genauen zellulären und molekularen Mechanismen, die zur Erhöhung des Hautkrebsrisikos bei intermediärer DDEB führen, sind noch nicht vollständig geklärt. Eine mögliche Erklärung könnte sein, dass das Fehlen des Proteins Kollagen 7 in der Zellumgebung die Reparaturmechanismen negativ beeinflusst. Ein weiterer potenzieller Einflussfaktor ist das ständige Vorhandensein großer Wundareale, die immer wieder Schäden an der DNA der Hautzellen verursachen. Dies führt zu einer dauerhaften Überlastung der Reparaturmechanismen, wodurch sich mit der Zeit Fehler anhäufen können. Auch wiederkehrende Entzündungsprozesse machen die Reparaturmechanismen fehleranfälliger, was die Entstehung von Tumorzellen begünstigt. Die medizinische Forschung beschäftigt sich seit vielen Jahren intensiv damit, die Ursachen des erhöhten Hautkrebsrisikos bei EB zu verstehen.

3. Früherkennung

Die wichtigste Maßnahme zur Vermeidung von Hautkrebs ist eine möglichst frühe Erkennung und Behandlung. Regelmäßige Hautkontrollen sind daher für Betroffene mit intermediärer DDEB unbedingt erforderlich. Ab dem Jugend-

alter empfehlen wir mindestens halbjährliche Kontrollen der gesamten Haut durchzuführen. Mit zunehmendem Alter oder wenn in der Vergangenheit bereits Hautkrebs diagnostiziert wurde, sollten Kontrolluntersuchungen noch häufiger, zum Beispiel alle drei Monate, erfolgen.



Es gibt einige Warnzeichen, die auf Hautkrebs hindeuten können und daher unbedingt beachtet werden müssen. Abweichungen vom gewohnten Wundverhalten sollten stets genau beobachtet werden. Sie kennen Ihre eigene Wundheilung und können daher gut abschätzen, was für Ihren Körper normal ist und was nicht. Besonders, wenn eine Wunde anders aussieht, sich anders anfühlt oder sich anders verhält als üblich, sollten Sie ein Auge darauf haben. In vielen Fällen sind es die Betroffenen selbst, die die ersten Anzeichen von Hautkrebs bemerken. Achten Sie besonders auf diese Warnzeichen:

- Eine Wunde schmerzt verstärkt oder auf ungewohnte Weise.
- Eine Wunde heilt ungewöhnlich langsam; selbst nach mehr als der doppelten üblichen Heilungsdauer ist sie noch nicht abgeheilt.
- Eine Kruste ist besonders hartnäckig und lässt sich nicht mit den üblichen Methoden ablösen.
- Das Wundbett verändert sich auffällig oder es tritt eine Gewebewucherung auf.

All diese Warnzeichen können auch andere, meist harmlose Ursachen haben. Dennoch sollten Sie, um Hautkrebs auszuschließen, möglichst schnell eine Hautkontrolle durchführen lassen. Ihr Arzt oder Ihre Ärztin wird entscheiden, ob die Stelle weiter beobachtet werden muss oder ob die Entnahme einer Gewebeprobe für eine feingewebliche Untersuchung notwendig ist.

3.1. Hautbiopsie

Ob eine Hautstelle von Hautkrebs betroffen ist, lässt sich mit bloßem Auge meist nicht eindeutig feststellen. Daher muss zur Hautkrebsdiagnose im Zuge einer Biopsie etwas Gewebe entnommen und unter dem Mikroskop untersucht werden. Eine solche Biopsie erfolgt meist in lokaler Betäubung. Dabei wird an der betroffenen Stelle ein Betäubungsmittel unter die Haut gespritzt. Das Mittel wirkt sehr schnell, sodass nach wenigen Minuten mit der Probenentnahme begonnen werden kann. Eine Hautprobe für die feingewebliche Untersuchung ist meist 4 bis 6 mm groß und wird mit einer Stanze oder einem Skalpell entnommen. Aufgrund der lokalen Betäubung ist die Entnahme schmerzfrei. Wenn das verdächtige Wundareal besonders groß ist, müssen möglicherweise mehrere Biopsien entnommen werden, da häufig nur ein Teil eines Wundareals von Hautkrebs betroffen ist. Nach der Probenentnahme reicht es in der Regel aus, einen Verband anzulegen. In manchen Fällen wird die Biopsiewunde durch

eine Naht verschlossen. Wenn viele Biopsien gleichzeitig erforderlich sind, zum Beispiel bei mehreren verdächtigen Stellen oder wenn die verdächtige Stelle besonders groß ist oder an einer empfindlichen Körperstelle liegt, kann es notwendig sein, die Biopsie in Narkose durchzuführen.

Die entnommene Probe wird sofort an ein Labor geschickt, wo eine feingewebliche Untersuchung unter dem Mikroskop erfolgt. Es ist wichtig, dass diese Untersuchung von einer Person durchgeführt wird, die bereits Erfahrung mit der Diagnose von Hautkrebs bei EB hat, da dieser unter dem Mikroskop besondere Eigenheiten aufweist.

Das Untersuchungsergebnis liegt in der Regel nach einigen Tagen vor. Wenn keine Krebszellen gefunden werden, wird die Wunde weiterbehandelt und die Versorgung gegebenenfalls angepasst. Werden Krebszellen gefunden, muss nun die Behandlung des Hautkrebses geplant werden.

4. Behandlung

4.1. Operative Entfernung

In den meisten Fällen ist eine operative Entfernung der von Hautkrebs betroffenen Stelle die effektivste Behandlungsmethode. Dabei wird die betroffene Hautstelle mit einem Sicherheitsrand entfernt. Dies passiert in der Regel unter Vollnarkose, ist in manchen Fällen jedoch auch unter lokaler Betäubung möglich. Die entnommene Hautstelle wird anschließend, ähnlich wie bei einer Biopsie, ins Labor geschickt, wo genau untersucht wird, ob alle Krebszellen vollständig entfernt wurden. Sind nur im mittleren Bereich der entnommenen Hautstelle Krebszellen zu finden, an den Rändern jedoch ausschließlich gesunde Zellen, kann davon ausgegangen werden, dass der Tumor vollständig entfernt wurde. Wenn jedoch bis an den Rand der Hautstelle Krebszellen gefunden werden, besteht die Möglichkeit, dass auch außerhalb der entfernten Stelle noch Krebszellen vorhanden sind. In diesem Fall gilt der Tumor als nicht vollständig entfernt, und es muss möglicherweise noch etwas mehr Gewebe entfernt oder zumindest die Stelle in kürzeren Abständen beobachtet werden. Auch nach der vollständigen Entfernung eines Tumors sind weiterhin regelmäßige Hautkontrollen notwendig. Bei EB tritt Hautkrebs häufig wiederholt auf, weshalb eine kontinuierliche Überwachung wichtig bleibt.

Sehr selten und nur in besonders schweren und fortgeschrittenen Fällen, in denen sich der Krebs bereits großflächig in das umliegende Gewebe und möglicherweise bis zum Knochen ausgebreitet hat oder zahlreiche Tumore vorhanden sind, muss möglicherweise eine Amputation der betroffenen Gliedmaße in Erwägung gezogen werden. Dies ist selbstverständlich ein schwerwiegender Eingriff, der nur dann durchgeführt wird, wenn er absolut notwendig ist. Wenn eine Gliedmaße jedoch so stark betroffen ist, dass eine Entfernung des betroffenen Gewebes nicht mehr möglich ist oder nicht mehr ausreicht, kann eine Amputation die bestmögliche Behandlungsoption sein. In jedem Fall sollten Sie sich ausführlich ärztlich beraten lassen, um alle möglichen Optionen und Risiken zu besprechen.

4.2. Weitere Behandlungsarten

Neben der operativen Entfernung des Tumors gibt es auch andere Therapiemöglichkeiten wie Strahlentherapie oder medikamentöse Tumortherapien (z. B. Elektrochemotherapie, Immuntherapie oder Antikörpertherapie). In manchen Fällen kommen auch experimentelle Krebstherapien infrage. Diese Methoden sind in der Regel weniger effektiv als eine operative Entfernung und oft mit erheblichen Nebenwirkungen verbunden. Daher werden sie üblicherweise erst eingesetzt, wenn eine operative Entfernung nicht mehr möglich ist oder eine Amputation vermieden werden soll. Ihr Einsatz kann darauf abzielen, den Tumor zu bekämpfen, weiteres Wachstum zu verhindern, die Lebensdauer zu verlängern oder Tumorschmerzen zu lindern.


(c) JNemchinova on iStock

5. Palliative Phase

Trotz Vorsorgeuntersuchungen und Krebsbehandlung kann der Zeitpunkt kommen, an dem die Therapiemöglichkeiten ausgeschöpft sind und feststeht, dass der Hautkrebs nicht mehr geheilt werden kann. Bei intermediärer DDEB ist nur in seltenen Fällen die Lebenserwartung durch Hautkrebs eingeschränkt. Sollte jedoch das Fortschreiten der Krebserkrankung nicht mehr aufgehalten, sondern höchstens verlangsamt werden können, sollten palliativmedizinische Maßnahmen ergriffen werden. Die Palliativmedizin verfolgt nicht das Ziel einer Heilung, sondern das Ziel einer Verbesserung der Lebensqualität und der Linderung belastender Symptome.

Eine Betreuung durch ein palliativmedizinisches Team ist bei EB nicht erst im Endstadium möglich. Da es sich bei EB um eine unheilbare Erkrankung handelt, ist eine Betreuung mit Fokus auf einer Verbesserung der Lebensqualität und Linderung der Symptome das ganze Leben lang sinnvoll. Viele EB-Betroffene werden daher bereits früh, oft schon ab dem Kindesalter, von palliativmedizinischen Teams begleitet – und das unabhängig von der Lebenserwartung. Besonders der multidisziplinäre und patientenorientierte Ansatz der Palliativmedizin kann für Betroffene und Angehörige äußerst wertvoll sein. Sollten Sie bisher keine solche Betreuung in Anspruch genommen haben, empfehlen wir Ihnen, sich jetzt möglichst bald Unterstützung zu suchen. Häufig arbeiten EB-Zentren, Krankenhäuser oder Hilfsorganisationen mit Palliativteams zusammen und können den Kontakt herstellen. Auch Ihre Hausarztpraxis oder Hauskrankenpflege kann diese Form der Betreuung möglicherweise zum Teil übernehmen.

Wir empfehlen Betroffenen und ihren Angehörigen, spätestens in der palliativen Phase, eine psychosoziale Betreuung in Anspruch zu nehmen. Palliativmedizinische Teams bieten in der Regel eine solche Unterstützung an. Im Idealfall hat Ihre psychosoziale Betreuung bereits Erfahrung in der Begleitung Betroffener und Angehöriger während des Sterbeprozesses und darüber hinaus.

Wie lange das Leben mit Hautkrebs nun noch dauern wird, lässt sich nicht vorhersagen. Umso wichtiger ist es, die verbleibende Zeit bewusst zu nutzen und, soweit möglich, mit schönen Momenten zu füllen. Eine Begleitung durch Familie und Freunde spielt nun eine zentrale Rolle, sowohl für die betroffene Person selbst als auch für ihre Angehörigen. Das Lebensende sollte im Einklang mit den Wünschen der betroffenen Person gestaltet werden und zugleich so, dass es auch für die Angehörigen tragbar und unterstützend ist. Zum Lebensende hin sind Betroffene oft zunehmend müde und verbringen viel Zeit schlafend.

6. Forschung

Seit vielen Jahren wird intensiv daran gearbeitet, die Therapiemöglichkeiten für Hautkrebs bei EB zu verbessern – sowohl in der EB-Forschung als auch in der dermatologischen Forschung. Es wird sowohl an einer besseren Früherkennung als auch an neuen Therapieansätzen geforscht, wodurch sich die Hautkrebsbehandlung stetig weiterentwickelt. Möglicherweise entspricht dieses Handbuch deshalb nicht mehr dem aktuellen Forschungsstand. Fragen Sie daher unbedingt Ihr Behandlungsteam nach den aktuellen Therapieoptionen.

OÄ Dr. A. Diem, OÄ Dr. K. Ude-Schoder, B. Sailer, J. Martetschläger
EB-Haus Austria, Universitätsklinik für Dermatologie und Allergologie
Salzburger Landeskliniken (SALK)
Paracelsus Medizinische Privatuniversität Salzburg (PMU)
Salzburg 2025, 2. Auflage
https://www.eb-haus.org/eb-handbuch/